

**Monique Brito Leal**

monyleal04@gmail.com

Graduanda em Odontologia. Faculdade Adventista da Bahia.

**Tháyna Teixeira da Silva**

thayna0705@gmail.com

Graduanda em Odontologia. Faculdade Adventista da Bahia.

**Yanessa Bispo dos Santos Batista**

yanessabs@hotmail.com

Graduanda em Odontologia. Faculdade Adventista da Bahia.

**Sâmia Ramos Souza e Souza**

samiasouza-12@hotmail.com

Mestre em Odontopediatria pela São Leopoldo Mandic.

**Juliana Borges de Lima Dantas**

juliana.dantas@adventista.edu.br

Mestre em Estomatologia. Doutoranda no Programa de Pós-graduação do Processo Interativo dos Órgãos e Sistemas (PPgpis) pelo Instituto de Ciências da Saúde da Universidade Federal da Bahia (ICS-UFBA). Professora do curso de Odontologia da Faculdade Adventista da Bahia.

**Júlia dos Santos Vianna Néri**

julia.reis@adventista.edu.br

Mestre em Estomatologia. Doutoranda no Programa de Pós-graduação em Odontologia e Saúde pela Universidade Federal da Bahia (FOUFBA). Professora do curso de Odontologia da Faculdade Adventista da Bahia.

**Faculdade Adventista da Bahia**

BR 101, Km 197 – Caixa Postal 18 – Capoeiruçu - CEP:  
44300-000 - Cachoeira, BA

**Revista Brasileira de Saúde Funcional**  
REBRASF

## MANIFESTAÇÕES OROFACIAIS DECORRENTES DA SÍNDROME DE MOEBIUS

*OROFACIAL MANIFESTATIONS ARISING FROM MOEBIUS  
SYNDROME*

### RESUMO

**Introdução:** A Síndrome de Moebius (SM) é uma anomalia congênita identificada a partir da paralisia total ou parcial dos nervos abducente e facial. Os portadores dessa síndrome apresentam falta de sorriso, déficit na sucção e falta de mímica facial, denominada face de máscara. **Objetivo:** realizar uma revisão de literatura acerca dos casos clínicos já publicados com diagnóstico de SM e as suas principais manifestações orofaciais. **Metodologia:** Na coleta de dados, artigos científicos completos foram pesquisados nas bases de dados PubMed e Lilacs, utilizando os seguintes descritores em inglês: “moebius syndrome”, “congenital abnormalities” e “oral manifestations. Os artigos foram revisados a fim de identificar informações sobre a temática proposta. Ao final, foram selecionados 14 artigos do tipo relato de caso, sem limite de ano estabelecido para a busca dos textos. **Resultados:** As alterações clínicas da SM evidenciam a necessidade de uma abordagem multidisciplinar, a qual inclui a Odontologia. Os achados odontológicos mais prevalentes em pacientes portadores desta Síndrome incluem micrognatia, anomalias na língua, trismo congênito, agenesia dentária, alterações em maxila e mandíbula e mordida aberta. O tratamento das comorbidades decorrentes da SM é individualizado, a fim de promover um equilíbrio entre o conforto do paciente e a terapêutica necessária preconizada. **Conclusão:** A presença de manifestações orais em pacientes portadores da SM é recorrente e indica a necessidade da inserção do cirurgião-dentista na equipe de diagnóstico e tratamento. O reconhecimento precoce das repercussões orais, bem como o manejo delas, oferecem um prognóstico favorável ao paciente e aumento da qualidade de vida.

### PALAVRAS-CHAVE:

Síndrome de Moebius; Anomalias congênitas; Manifestações orais.

## ABSTRACT

**Introduction:** Moebius Syndrome (MS) is a congenital anomaly identified from total or partial paralysis of the abducens and facial nerves. Patients with this syndrome present a lack of smile, deficit in sucking and lack of facial mimicry, called a "Mask-Like". **Objective:** to carry out a literature review about the clinical cases already published with a diagnosis of MS and its main orofacial manifestations. **Methodology:** In data collection, complete scientific articles were searched in the PubMed and Lilacs databases, using the following descriptors: "moebius syndrome", "congenital abnormalities" and "oral manifestations". The articles were reviewed in order to identify information on the proposed theme. At the end, 14 case report articles were selected, with no year limit established for their search. **Results:** Clinical alterations in MS evidenced the need for a multidisciplinary approach, which includes Dentistry. The most prevalent dental findings in patients with this syndrome include micrognathia, tongue abnormalities, congenital trismus, dental agenesis, alterations in the maxilla and mandible and open bite. The treatment of comorbidities resulting from MS is individualized, in order to promote a balance between the patient's comfort and the necessary recommended therapy. **Conclusion:** The presence of oral manifestations in patients with MS is recurrent and indicates the need for the dentist to be included in the diagnosis and treatment team. Early recognition of oral repercussions, as well as their management, offer a favorable prognosis for the patient and an increase in quality of life.

**Keywords:** Moebius Syndrome. Congenital abnormalities. Oral manifestations.

## INTRODUÇÃO

A Síndrome de Moebius (SM) é uma anomalia congênita, identificada a partir da paralisia total ou parcial dos nervos abducente e facial. Como consequência, os portadores da SM apresentam falta de sorriso, déficit na sucção e falta de mímica facial, denominada face de máscara. Alterações músculo-esqueléticas, respiratórias, ortopédicas, neurológicas, ausência de abdução dos olhos e estrabismo também podem ser observadas(1-2).

A SM foi descrita pela primeira vez por Von Graefe, em 1880, sendo definida apenas pela paralisia facial. Em 1888, Paul Julius Moebius estabeleceu a relação da paralisia facial congênita com outras malformações, envolvendo membros, músculos, sistema nervoso e craniofacial. Acredita-se que a paralisia facial unilateral congênita pode ser causada por um trauma obstétrico e a paralisia, uni ou bilateral, que não esteja associada a algum trauma, é considerada uma condição genética(3-4). A incidência estimada da SM é de 1:50.000 e 1:500.000 nascidos vivos, sem diferença entre gênero, considerada, portanto, uma síndrome de caráter raro(5).

A etiologia da SM ainda é incerta, no entanto, algumas teorias são consideradas: a atrofia do núcleo craniano, que pode estar provavelmente relacionada a uma condição vascular durante o desenvolvimento inicial do embrião; efeitos externos, como hipóxia generalizada e infecções durante a gravidez; uso de substâncias, como benzodiazepínicos, cocaína, talidomida e misoprostol, que é um análogo sintético da prostaglandina E1 usado para o tratamento de úlcera péptica e para abortos, todos tomados durante o primeiro trimestre da gravidez; e diabetes gestacional. Lesões nos nervos periféricos durante o período de desenvolvimento podem levar principalmente a problemas cerebrais e musculares. A paralisia do nervo facial pode ser uma condição incapacitante funcional, psicológica e estética(2,5).

A característica predominante em pacientes portadores da SM é a paralisia facial, decorrente de um distúrbio motor oral, que limita sua capacidade de expressar emoções, além de apresentarem, geralmente, dificuldade de selamento labial, problemas na fala, alguns tipos de má oclusão, trismo congênito, hipodontia, fenda palatina, hipoplasia mandibular, atrofia ou hipertrofia

da língua, bochechas achatadas, hipoplasia de esmalte, estreitamento maxilar, palato arqueado alto e músculos labiais hipotônicos(5-7). Os principais defeitos mastigatórios são associados à micrognatia. Por consequência das manifestações orofaciais, os portadores da SM manifestam alterações significativas na saúde oral, sendo a cárie e a doença periodontal as mais prevalentes. Além disso, o tratamento da cavidade oral é difícil devido à limitação da abertura de boca desses indivíduos(1). Há necessidade de um tratamento multidisciplinar, entre o cirurgião-dentista e o fonoaudiólogo, devido à dificuldade que a criança tem de sucção e ingestão de alimentos(8).

Assim, o objetivo do presente trabalho foi realizar uma revisão narrativa da literatura sobre os casos clínicos já publicados com diagnóstico final de Síndrome de Moebius e as principais manifestações orofaciais associadas.

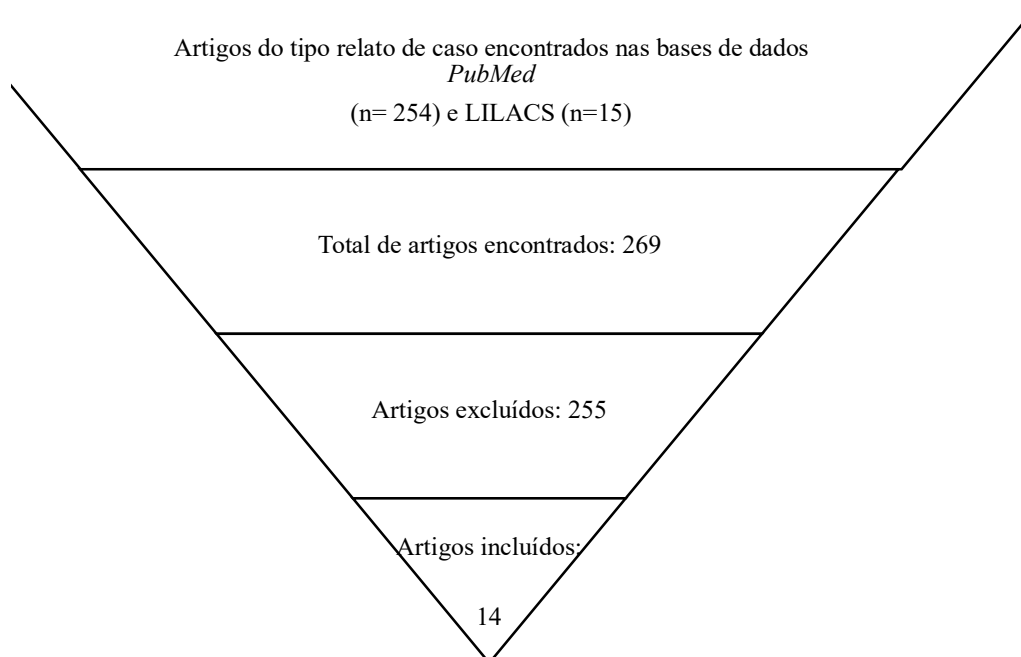
## METODOLOGIA

Trata-se de uma revisão de literatura narrativa com busca de relatos de caso clínico já publicados na literatura científica que abordaram as manifestações orofaciais decorrentes da Síndrome de Moebius, publicados nas bases de dados PubMed e LILACS. Os descritores em inglês oriundos da plataforma DeCs utilizados foram: "moebius syndrome", "congenital abnormalities", "oral manifestations", cruzados a partir dos operadores booleanos AND e OR.

Os critérios de inclusão eleitos foram àqueles artigos publicados na língua inglesa, e relatos de caso completos disponíveis. Após a leitura inicial, apenas artigos científicos que abordaram os sinais de interesse odontológicos encontrados em pacientes portadores da Síndrome de Moebius foram selecionados. Os artigos com ausência de resumo, duplicados e que se encaixavam em outras categorias metodológicas foram excluídos. Não houve limite de ano estabelecido para a busca dos artigos científicos por se tratar de uma síndrome rara.

Após pesquisa inicial, foram identificados 556 artigos na base de dados PubMed e 39 artigos no LILACS. Destes, 254 artigos no PubMed e 15 artigos no LILACS foram dispostos como relatos de caso. Dos artigos encontrados, apenas foram selecionados os que condiziam com os critérios de inclusão (Figura 1).

**Figura 1** – Fluxograma da revisão narrativa de literatura



Fonte: Elaboração própria (Salvador, Bahia, Brasil, 2020).

## REVISÃO DE LITERATURA E DISCUSSÃO

De acordo com a literatura científica consultada, torna-se relevante conhecer as manifestações clínicas presentes em pacientes portadores da Síndrome de Moebius, pois é necessário montar uma abordagem de atendimento multidisciplinar a esse paciente, a qual inclui a Odontologia(9). Além disso, é importante ressaltar que a SM não tem cura, mas o gerenciamento dos achados clínicos, sinais e sintomas, com cuidados médicos e dentários, permite o aumento na qualidade de vida desses pacientes(10).

Guimarães et al. (2007) preconizaram que as manifestações faciais são úteis para estabelecer o diagnóstico final da Síndrome de Moebius. Os autores discorreram sobre o caso de uma criança com 14 meses de idade, com queixa principal relatada pelos pais de lesão no lábio inferior decorrente de um hábito parafuncional. Entretanto, os exames extra e intraorais apontaram achados clínicos orofaciais como hipotonicidade muscular, dificuldade de sucção e paralisia facial. A partir dessas manifestações, o cirurgião-dentista levantou a suspeita de SM, confirmada pelo neurologista. Associado ao tratamento odontológico, o paciente foi submetido a fisioterapia específica para o desenvolvimento muscular da face(10). Portanto, nota-se que de fato o profissional da Odontologia foi o primeiro profissional da área da saúde a levantar a hipótese diagnóstica de SM e também o responsável pelo encaminhamento desse paciente a uma equipe multiprofissional.

O caso verificado por Aren (2002) foi de uma criança de 7 (sete) anos de idade, diagnosticada com SM aos 3 (três) anos de idade. O paciente apresentava dificuldade de sucção e na fala, incapacidade de sorrir e inexpressão facial. O exame intraoral apontou múltiplas cáries. Após avaliação dos exames radiográficos, o paciente foi encaminhado ao setor cirúrgico para a realização de restaurações e extrações dentárias(11).

Scarpelli et al. (2008) relataram o caso de um paciente pediátrico que, além das manifestações orais relatadas no caso supracitado, corroborando com os achados clínicos mais prevalentes e relevantes da SM na literatura, apresentou ainda mordida aberta anterior e maloclusão. Segundo os autores, o paciente também foi submetido a restaurações para o tratamento de lesões cariosas extensas(12).

A presença da doença cárie evidencia a dificuldade na higiene oral e a ingestão elevada de alimentos pastosos, predominantemente ricos em açúcar e carboidratos(10-14). Esses pacientes podem apresentar anormalidades nos membros e/ou deficiência mental, o que impossibilita a cooperação com os métodos de higiene empregados. O cirurgião-dentista deve atentar-se a adicionar tecnologias assistivas que auxiliem na prática da higiene oral, de acordo com as limitações observadas(15-16). Além disso, instruções sobre higiene oral devem ser reforçadas para os pais e/ou cuidadores e pacientes(17).

Um dos maiores desafios na prática de procedimentos odontológicos de rotina em indivíduos portadores da SM é a dificuldade de acesso e visibilidade do campo operatório em decorrência da limitação na abertura de boca(12,13,18-19). No caso descrito por Pradhan e Gryst (2015), optou-se pela realização da técnica restauradora atraumática (ART) para o tratamento de múltiplos dentes cariados. A paciente apresentava abertura de boca máxima de 18 mm, dificuldade de deglutição e mastigação, além de reflexo de vômito. As condições orais impossibilitaram o uso de isolamento absoluto e das peças de mão de uso convencional. As restaurações foram realizadas utilizando ART. O anestésico local não foi necessário, por tratar-se de uma intervenção apenas em tecido desmineralizado(19). A partir deste relato de caso, pode-se observar que a técnica restauradora foi empregada com base na necessidade individual da paciente, pois pacientes portadores da SM possuem características que, muitas vezes, limitam o planejamento odontológico do profissional, e, por isso, tal planejamento deve ser adaptado para oferecer um equilíbrio entre o conforto do paciente e o tratamento necessário preconizado.

O estudo de Sensat (2003) relatou o caso de um homem de 40 anos de idade, com história médica de SM. O exame intraoral evidenciou anquiloglossia, hipoglossia, dentes fraturados com presença

de cárie, agenesia dentária, hipodontia e microdontia, além de perda óssea generalizada e tecido mole edemaciado. Entretanto, o paciente apresentava poucos depósitos calcificados e tinha higiene bucal consideravelmente adequada. A partir da consulta inicial, o plano de tratamento foi construído. A profilaxia preventiva foi finalizada, mas a conclusão dos demais procedimentos manteve-se pendente. O paciente já havia sido encaminhado a outros profissionais, todavia, as complicações médicas e odontológicas impossibilitaram a conclusão dos atendimentos(15).

Eker e Tellioglu (2010) salientaram o caso de dois irmãos gêmeos, com 22 anos de idade, diagnóstico de Síndrome de Moebius e relato da mesma queixa principal – a incapacidade de selamento labial completo. Além dessa condição, ambos apresentaram atividade muscular perioral limitada(20). Outras manifestações orofaciais não foram reportadas. Diante dos achados clínicos e queixa principal, os pacientes foram submetidos à cirurgia de aumento de tecido mole do lábio superior, para o tratamento da dificuldade de selamento, porém, sem alterações na atividade muscular. O procedimento foi realizado sob anestesia geral e nenhum paciente passou por intercorrências durante o pós-operatório(20).

Escoda-Francolí et al. (2009) apresentaram o caso de uma paciente, 49 anos de idade, edêntula total, submetida à reabilitação oral com implantes. Os sinais clínicos decorrentes da SM verificados incluíam a falta de expressão facial, trismo congênito e palato estreito(9). A reabilitação oral com implantes ou próteses dentárias em pacientes portadores de SM não está completamente contraindicada, desde que haja instrução adequada a respeito da higiene oral do paciente e que o mesmo seja regularmente acompanhado por profissionais(9). Para o estabelecimento da abordagem terapêutica correta e eficiente, é necessário analisar o sintoma primário apresentado, o estresse funcional e os aspectos estéticos e sociais(9,21).

Mahrous e Thalji (2017) analisam que há considerações clínicas que influenciam no sucesso do tratamento prótico. O paciente do caso descrito pelos autores apresentou espaço interoclusal limitado, lábio superior curto, paralisia muscular facial e quantidade de osso alveolar insuficiente. Tais achados impossibilitam a realização de técnicas utilizadas para melhorar o espaço restaurador, como o aumento da dimensão vertical(21). Outro fato relevante a ser abordado, é que a mordida aberta pode instalar-se nesses pacientes em decorrência do hábito de sucção do polegar, chupeta ou mamadeira e interposição lingual, que pode ocorrer devido à tentativa de vedação no momento da deglutição(17-18).

Lima et al. (2009) preconizaram o caso de um paciente com 5 (cinco) anos de idade, que apresentou assimetria facial, alterações na fala, selamento labial incompleto e função muscular insuficiente. Além disso, dificuldades de mastigação, deglutição e respiração resultantes de uma mordida aberta anterior de 16 mm. O paciente foi submetido a uma frenectomia para correção de freio lingual. Os hábitos de sucção artificial foram removidos pelos pais, o que promoveu a diminuição de 5 mm da mordida aberta. No entanto, houve interposição lingual no espaço livre. Diante disso, instalou-se um aparelho ortodôntico para correção definitiva da mordida aberta. Após finalização do tratamento odontológico, alimentos sólidos puderam ser inseridos à dieta do paciente, como resultado da melhoria na mastigação(17).

Cai et al. (2012) analisaram três casos de pacientes portadores de SM que, assim como o caso supracitado, apresentaram mordida aberta e inexpressão facial. O primeiro paciente apresentou hipertrofia leve da língua e mandíbula hiperplásica. O segundo indivíduo mostrou hipoplasia maxilar e hiperplasia mandibular. O terceiro, mandíbula hipoplásica e excesso maxilar vertical posterior. Os três foram submetidos à cirurgia ortognática com o objetivo de corrigir as anormalidades maxilares e mandibulares. O resultado foi satisfatório e a comparação imediata e a longo prazo não evidenciou recaída óssea(22).

A descrição realizada por Guijarro-Martinez e Hernández-Alfaro (2010) apontou o caso de uma paciente, 15 anos de idade, encaminhada para a correção cirúrgica de má oclusão. A paciente apresentava incompetência oral, sialorreia e exposição dentária. A higiene oral precária resultou em gengivite generalizada. Segundo a avaliação dentoalveolar, a paciente possuía mordida aberta anterior e classe II de Angle. Realizou-se cirurgia ortognática sob anestesia geral. O

procedimento apresentou melhora funcional e morfológica(13).

As manifestações orofaciais mais observadas na SM envolvem micrognatia, úvula bífida, anomalias na língua, trismo congênito, agenesia dentária, interposição lingual, alterações em maxila e mandíbula, mordida aberta, dificuldade de sucção e paralisia facial bilateral(9-17,19,21,22). Em alguns casos, o paciente apresenta paralisia facial unilateral(18) ou apenas atividade muscular da face diminuída(20). O tratamento empregado para o atendimento de portadores da SM é individualizado, visto que o mesmo deve ser estabelecido após avaliação da saúde geral e bucal do paciente(21). Contudo, observa-se prevalência na realização de exodontias e restaurações dentárias, em decorrência de cáries extensas. Nos artigos discutidos no presente trabalho não foi possível observar discrepância significativa a respeito do gênero mais afetado (Quadro 1).

Diversas manifestações craniofaciais podem ocorrer resultantes da SM, principalmente o envolvimento dos nervos faciais paralisados. A aplicação de uma abordagem multidisciplinar fornece a avaliação completa de todos os sinais e sintomas encontrados em pacientes portadores da SM, bem como o tratamento desenvolvido em cada caso (9-11,17-18).

**Quadro 1** – Artigos de caso clínico com diagnóstico de SM, indicando a idade e gênero dos pacientes, principais manifestações orais decorrentes da síndrome e tratamentos realizados.

AUTOR/ANO	GÊNERO E IDADE	MANIFESTAÇÕES OROFACIAIS	TRATAMENTO REALIZADO
Escoda-Francoli et al. (2009)	Feminino 49 anos	Paralisia facial bilateral; microstomia; palato atrésico.	Reabilitação com implantes dentários.
Guimarães et al. (2007)	Masculino 14 meses	Hipotonicidade muscular; Dificuldade de sucção; Paralisia facial.	Exodontia; uso de aparelho protetor bucal para remoção de hábito parafuncional.
Aren (2002)	Masculino 7 anos	Paralisia facial bilateral; Dificuldade de sucção; Anomalias na língua; Úvula bífida.	Restauração de cáries extensas; exodontias.
Domingos et al. (2004)	Feminino 6 anos	Dificuldade de sucção; Lábio hipotônico; Mandíbula hipoplásica; Agenesia dentária; Mordida aberta; Micrognatia.	Tomadas radiográficas para confirmação de micrognatia; instruções de higiene oral; controle de biofilme.
Scarpelli et al. (2008)	Masculino 5 anos	Selamento labial incompleto; Dificuldade de sucção; Paralisia facial bilateral; Micrognatia; Lábio superior hipoplásico; Língua atrésica.	Restauração para o tratamento de lesões cariosas.
Mahrous e Thalji (2017)	Feminino 40 anos	Paralisia facial bilateral; Micrognatia; Microstomia; Microglossia.	Reabilitação oral com prótese implanto suportada

Rizos et al. (1998)	Feminino 17anos	Paralisia facial unilateral; Agenesia dentária; Face assimétrica; Hipoplasia condilar; Trismo congênito; Interposição lingual; Mordida aberta.	Nenhum tratamento foi relatado.
Lima et al. (2009)	Masculino 5 anos	Assimetria facial; Selamento labial Incompleto; Hipotonicidade muscular; Mordida aberta.	Frenectomia lingual; Instalação de aparelho ortodôntico para correção de mordida aberta.
Guijarro-Martinez e Hernandez-Alfaro (2012)	Feminino 15 anos	Selamento labial incompleto; Paralisia facial bilateral; Língua hipertrófica; Hipotonia e hipotrofia do músculo orbicular da boca; Mordida aberta.	Cirurgia ortognática
Sensat (2003)	Masculino 40 anos	Hiperplasia em região de palato duro; Anquiloglossia; Hipoglossia; Hipodontia; Microdontia; Paralisia facial bilateral.	Moldagem para tratamento protético; profilaxia preventiva; Tratamento não foi concluído.
Ha e Messiha (2003)	Masculino 18 anos	Assimetria facial; Inexpressão facial; Lábio hipoplásico.	Reabilitação oral completa.
Pradhan e Gryst (2015)	Feminino 19 anos	Inexpressão facial; Trismo congênito; Dificuldade de mastigação e deglutição.	Exodontias e restaurações com técnica ART.
Eker e Tellioglu (2010)	Irmãos gêmeos 22 anos	Selamento labial incompleto; Atividade muscular perioral limitada.	Cirurgia de aumento de tecido mole do lábio superior.
Cai et al. (2012)	3 casos: 1.Masculino 17 anos;  2. Feminino 17 anos;  3.Masculino, 24 anos	1. Hipertrofia lingual e mandíbula hiperplásica;  2. Hipoplasia maxilar e hiperplasia mandibular;  3. Mandíbula hipoplásica, respectivamente.  * Paralisia facial e presença de mordida aberta nos 3 casos.	Cirurgia ortognática.

Fonte: Autoria própria (Salvador, Bahia, Brasil, 2020).

## CONCLUSÃO

Os casos clínicos já publicados na literatura científica indentificam a presença de manifestações orofaciais recorrentes em pacientes portadores da SM, o que indica a importância da inserção do cirurgião-dentista na equipe de diagnóstico e tratamento das possíveis comorbidades oriundas dessa síndrome. Apesar disso, poucos são os artigos que abordam as disfunções orais e a conduta clínica a ser adotada no consultório odontológico. Os casos diagnosticados e descritos trataram, em sua maioria, de manifestações oftalmológicas. Desse modo, observa-se que o entendimento das repercussões orais associadas ao reconhecimento precoce da doença possibilita um prognóstico favorável ao paciente. Portanto, são necessários novos estudos na área da Odontologia baseados em evidências científicas para entender melhor as possíveis manifestações clínicas orais e as opções terapêuticas para cada caso.

## REFERÊNCIAS

1. Picciolini O, Porro M, Cattaneo E, Castelletti S, Masera G, Mosca F et al. Moebius syndrome: clinical features, diagnosis, management and early intervention. *Ital J Pediatr*, 2016;42(56):1-7. DOI: 10.1186/s13052-016-0256-5
2. Moralez-Chávez M, Ortiz-Rincones MA, Suárez- Gorrin F. Surgical techniques for smile res-toration in patients with Mobius Syndrome. *J Clin Exp Dent*, 2013;5(4):203-7. DOI: 10.4317/jced.51116
3. Rucker JC, Welb BD, Frempong T, Gaspar H, Naidich TP, Jals EW. Characterization of ocular motor deficits in congenith facial weakness: Moebius and related syndromes. *Brain*, 2014;137:1068-79. DOI: 10.1093/brain/awu021
4. Huang HT, Hwang CW, Lai PH, Chen CC. Mobius Syndrome as a Syndrome of Rhombencephalic Maldevelopment: A case report. *Pediatric Neonatol*. 2009;50(1):36-8. DOI: 10.1016/S1875-9572(09)60028-0
5. Cudzilo D, Matthews-Brzozowska T. Moebius Syndrome: The challenge of dental management. *Eur J Paediatr Dent* 2019;20(2):143-146. DOI: 10.23804/ejpd.2019.20.02.12
6. Pedersen LK, Maimburg RD, Hertz JM, Glorup H, Pedersen TK, Moller-Madsen B, Ostergaard JR. Moebius sequence – a multidisciplinary clinical approach. *Orphanet J Rare Dis*, 2017;12(4):1-11. DOI:10.1186/s13023-016-0559-z
7. Nicolini Y, Manini B, Stefani E, Coudé G, Cardone D, Barbot A et al. Autonomic Response to Emotional Stimuli in Children Affected by facial Palsy: The Case of Moebius Syndrome. *Neural Plast*, 2019;2019:1-13. DOI: 10.1155/2019/7253768
8. Guedes ZCF. Mobius Syndrome: Misoprostol use and speech and Language characteristics. *Int Arch Otorhinolaryngol*, 2014;18:239-243. Disponível em: <https://doi.org/10.1055/s-0033-1363466>
9. Escoda-Francoli J, Sánchez-Garcés MA, Gay-Escoda C. Oral implant rehabilitation in a patient



with Moebius syndrome. *Med Oral Patol Oral Cir Bucal*, 2009;14(6):295-8. Disponível em: <https://pubmed.ncbi.nlm.nih.gov/19300371/>

10. Guimarães LF, Vieira ASB, Janini ME, Maia LC, Primo LG. Self-inflicted Oral Trauma in a Baby with Moebius Syndrome. *J Dent Child*, 2007;74:224-7. Disponível em: <https://www.ingentaconnect.com/contentone/aapd/jodc/2007/00000074/00000003/art00013?crawler=true>

11. Aren G. Mobius syndrome: a case report. *J Clin Pediatr Dent*, 2002;26(2):207-209. DOI: 10.17796/jcpd.26.2.v1812738723k6581

12. Scarpelli AC, Vertchenko TB, Resende VLS, Castilho LS, Paiva SM, Pordeus IA. Mobius Syndrome: A Case With Oral Involvement. *Cleft Palate-Craniofac J*, 2008;45(3):319-324. DOI:10.1597/07-084

13. Guijarro-Martinéz R, Hernández-Alfaro F. Management of maxillofacial hard and soft tissue discrepancy in Mobius sequence: Clinical report and review of the literature. *J Craniomaxillofac Surg*, 2012;40:11-6. DOI: 10.1016/j.jcms.2010.12.006

14. Domingos AC, Lopes SLCP, Almeida SM, Boscolo FN, Whaites EJ. Poland-Moebius syndrome: a case with oral anomalies. *Oral Diseases*, 2004;10:404-07. Disponível em: <http://repositorio.unicamp.br/jspui/handle/REPOSIP/196015>

15. Sensat ML. Mobius syndrome: a dental hygiene case study and review of the literature. *Int J Dent Hygiene* 1, 2003;62-7. DOI:10.1034/j.1601-5037.2003.00010.x

16. Ha CY, Messieha ZS. Management of a patient with Mobius syndrome: a case report. *Spec Care Dentist*, 2003;23(3):111-16. DOI: 10.1111/j.1754-4505.2003.tb01671.x

17. Lima LM, Diniz MB, Santos-Pinto L. Moebius Syndrome: Clinical Manifestations in a Pediatric Patient. *Pediatric Dentistry*, 2009;31(4):289-293. Disponível em: <https://www.ingentaconnect.com/content/aapd/pd/2009/00000031/00000004/art00002>

18. Rizos M, Negrón RJ, Serman N. Mobius Syndrome with Dental Involvement: A Case Report and Literature Review. *Cleft Palate-Craniofacial Journal*, 1998;35(3):262-68. DOI: 10.1597/1545-1569\_1998\_035\_0262\_mbswdi\_2.3.co\_2

19. Pradhan A, Gryst M. Atraumatic restorative technique: case report on dental management of a patient with Moebius syndrome. *Aust Dent J*, 2015;60:255-59. DOI: 10.1111/adj.12319

20. Eker E, Tellioglu AT. Upper Lip Augmentation With Double-Row Subcutaneous Pedicled V-Y Flaps in Mobius Syndrome. *J Craniofac Surg*, 2010;21:1604-07. DOI:10.1097/SCS.0b013e3181ebcd80

21. Mahrous A, Thalji G. Prosthodontic Management of a Patient with Moebius Syndrome: A Clinical Report. *J Prosthodont*, 2017;27(3):299-305. DOI: 10.1111/jopr.12664
  
22. Cai M, Sben G, Fang B, Zbu M, Mao L. Treatment of Severe Skeletal Open Bite Deformity in Patients With Mobius Syndrome: A Report of 3 Cases. *J Oral Maxillofac Surg*, 2012;70:389-399. DOI: 10.1016/j.joms.2011.12.031